



北京大学医学出版社

A background image showing medical equipment, including a drip chamber and tubing, with a blurred view of a person's arm in the background.

# 第十四章 乳房 疾病病人的护理

# 学习目标

- ❖ 列举急性乳腺炎的病因及辅助检查
- ❖ 描述急性乳腺炎的临床表现和处理原则
- ❖ 列举乳腺癌的相关因素
- ❖ 描述乳腺癌的临床表现、辅助检查、处理原则
- ❖ 为乳腺疾病病人提供整体护理

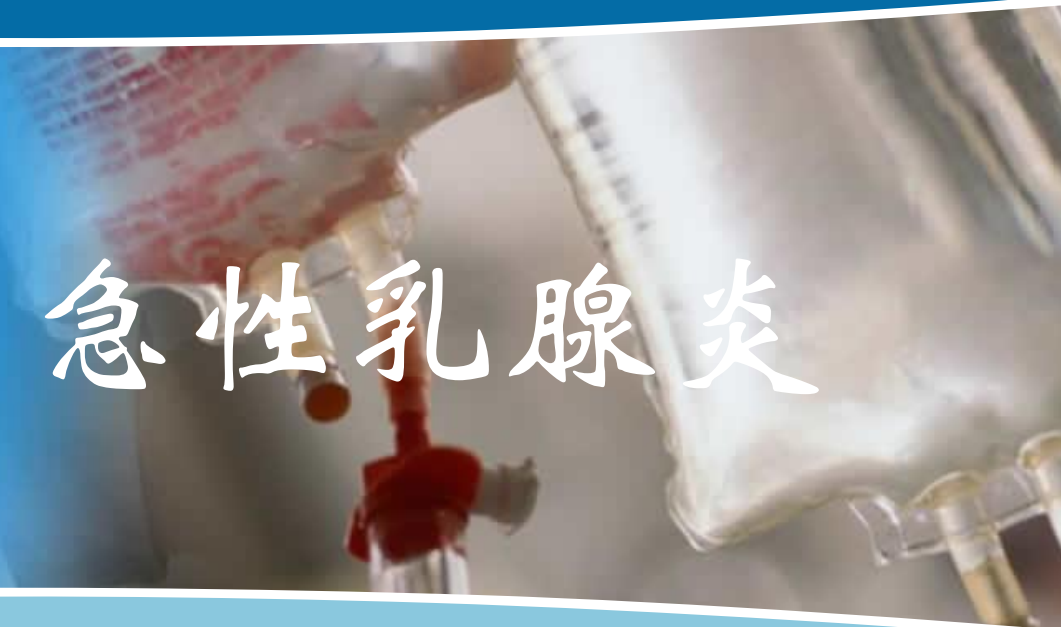# 案例

- ❖ 女性，47岁，洗澡时发现左侧乳房外上方肿块1个月，自觉生长较快。查体：左侧乳房外上象扪及一约2cm×2.5cm×2cm肿块，质地较硬、与周围组织边界不清。乳房局部皮肤凹陷，左侧腋窝扪及2个约蚕豆大小淋巴结，可推动。初步诊断为“左侧乳腺癌”。
- ❖ 请问：①该病人护理评估的主要内容是什么？②目前的主要护理诊断/合作性问题有哪些？③主要护理措施有哪些？



北京大学医学出版社

# 第一节 急性乳腺炎



# 第一节 急性乳腺炎

## ❖ 概述

- 急性乳腺炎 (acute mastitis) 是乳腺的急性化脓性感染
- 病人多是产后哺乳的妇女，多见于初产妇，常发生在产后3~4周
- 致病菌大多为金黄色葡萄球菌，少数为链球菌

# 第一节 急性乳腺炎

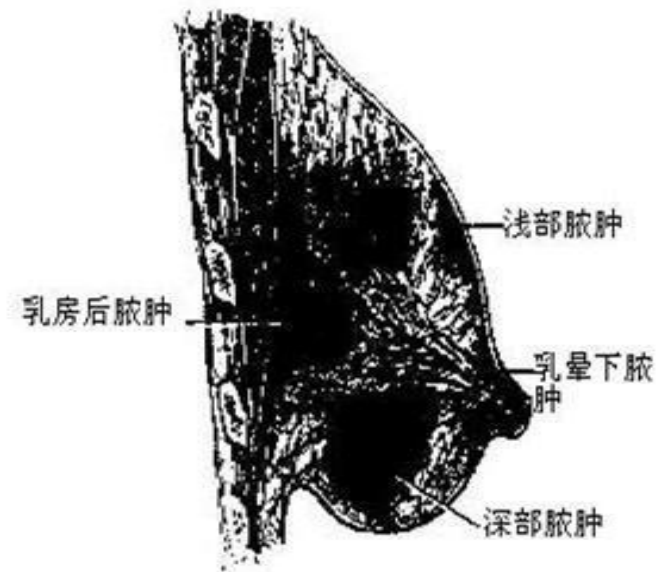
## ❖ 病因

- 乳汁淤积
- 细菌入侵

# 第一节 急性乳腺炎

## ❖ 病理生理

- 乳腺炎初期，局部出现1个或多个炎性病灶，一般在数天后形成脓肿
- 严重感染者，可发生脓毒血症



# 第一节 急性乳腺炎

## ❖ 临床表现

- 局部红、肿、热、痛
- 可出现高热、寒战、脉率加快，常伴有患侧腋窝淋巴结肿大
- 感染严重者，可并发脓毒症
- 脓肿形成时，病变局部变软



# 第一节 急性乳腺炎

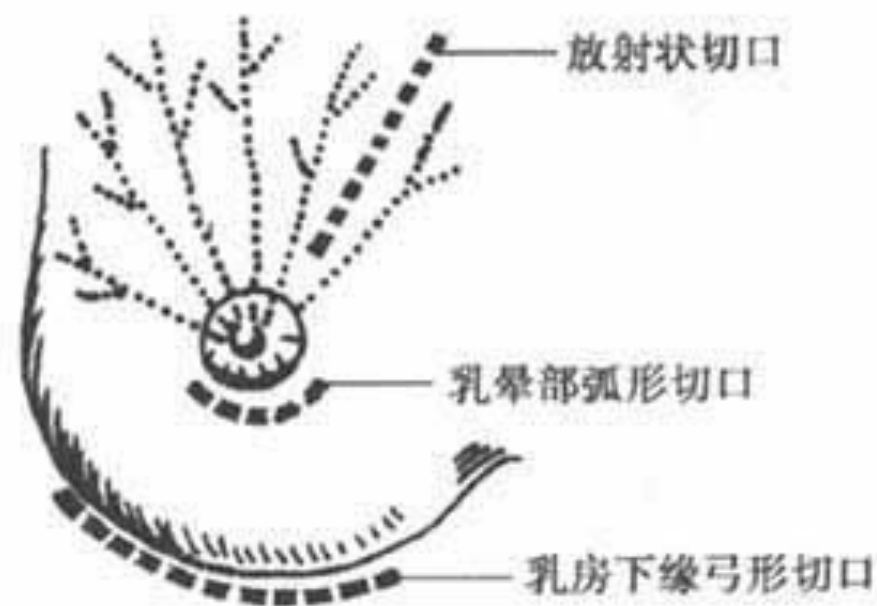
## ❖ 辅助检查

- 实验室检查
  - 血常规可见白细胞计数及中性粒细胞比例升高
- 诊断性穿刺
  - 穿刺抽出脓液可确诊脓肿形成
- B超
  - 可了解脓肿的数目、部位和大小

# 第一节 急性乳腺炎

## ❖ 处理原则

- 控制感染
- 减少乳汁淤积
- 脓肿形成：切开引流



# 第一节 急性乳腺炎

## ❖ 护理

### ■ 护理评估

- 目前身体状况
- 与疾病相关的健康史
- 心理社会状况

# 第一节 急性乳腺炎

## ❖ 护理

- 主要护理诊断/合作性问题
  - 疼痛 与乳汁淤积、炎症肿胀有关。
  - 体温过高 与细菌或其毒素进入血液有关。

# 第一节 急性乳腺炎

## ❖ 护理

### ■ 护理措施

- 缓解疼痛
- 控制体温及感染
  - 遵医嘱使用抗菌药控制感染
  - 采用物理降温或药物降温方法
  - 密切观察体温变化
  - 脓肿切开引流的护理

# 第一节 急性乳腺炎

## ❖ 护理

### ■ 护理措施

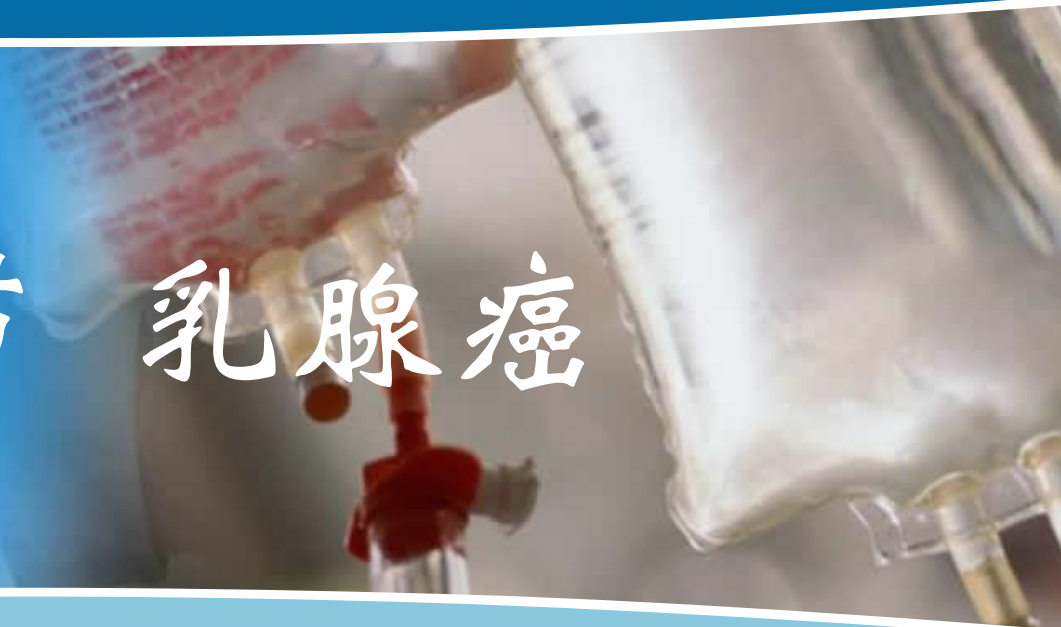#### • 健康教育

- 保持乳头清洁
- 纠正乳头内陷
- 防止乳头破损
- 养成良好的哺乳习惯



北京大学医学出版社

## 第二节 乳腺癌



## 第二节 乳腺癌

### ❖ 概述

- 乳腺癌 (breast cancer) 是女性最常见的恶性肿瘤之一
- 乳腺癌在45~50岁发病较高, 且有年轻化的趋势



## 第二节 乳腺癌

### ❖ 病因

- 乳腺癌的病因尚不清楚
- 月经初潮年龄早、绝经年龄晚、不孕及初次足月产晚与乳腺癌发病有关
- 乳腺癌家族史
- 癌基因BrCa -1和BrCa-2

## 第二节 乳腺癌

### ❖ 病理

- 病理类型
  - 非浸润性癌 原位癌
  - 浸润性特殊癌
  - 浸润性非特殊癌
- 转移途径
  - 局部扩散
  - 淋巴转移
  - 血运转移

## 第二节 乳腺癌

### ❖ 临床表现

- 乳房肿块
  - 无痛、单发肿块
  - 多见于乳房外上象限
- 乳房皮肤、外形改变
  - 酒窝征
  - 橘皮征
- 转移表现
  - 腋窝淋巴结肿大

## 第二节 乳腺癌

### ❖ 辅助检查

- 乳腺钼靶X线检查
- B超检查
- 乳腺红外线检查
- 磁共振
- 活体组织病理检查

## 第二节 乳腺癌

### ❖ 处理原则

- 手术治疗
  - 乳癌根治术、乳癌改良根治术、乳癌扩大根治术、乳房单纯切除术、保留乳房手术
- 化学治疗
- 放射治疗
- 内分泌治疗
- 生物治疗

## 第二节 乳腺癌

### ❖ 护理

#### ■ 护理评估

- 目前身体状况
- 与疾病相关的健康史
- 心理社会状况

## 第二节 乳腺癌

### ❖ 护理

- 主要护理诊断/合作性问题
  - 身体意象紊乱 与乳癌根治术切除乳房致外形改变、术后瘢痕形成有关
  - （进食、卫生、如厕）自理缺陷 与术后患侧上肢活动受限有关
  - 潜在并发症 出血，患侧上肢水肿，皮下积液，皮瓣坏死等

## 第二节 乳腺癌

### ❖ 护理

#### ■ 护理措施

##### • 术前护理

- 心理护理
- 妊娠期及哺乳期发生乳腺癌的病人，应立即中止妊娠或哺乳
- 皮肤准备
- 健康教育



## 第二节 乳腺癌

### ❖ 护理

#### ■ 护理措施

##### • 术后护理

- 体位
- 病情观察
- 伤口的护理
- 引流管护理

##### • 妥善固定

##### • 观察记录引流液的颜色、性质、量

## 第二节 乳腺癌

### ❖ 护理

#### ■ 护理措施

##### • 术后护理

##### - 并发症的观察与护理

- 皮瓣坏死
- 皮下积液
- 患侧上肢水肿

## 第二节 乳腺癌

### ❖ 护理

#### ■ 护理措施

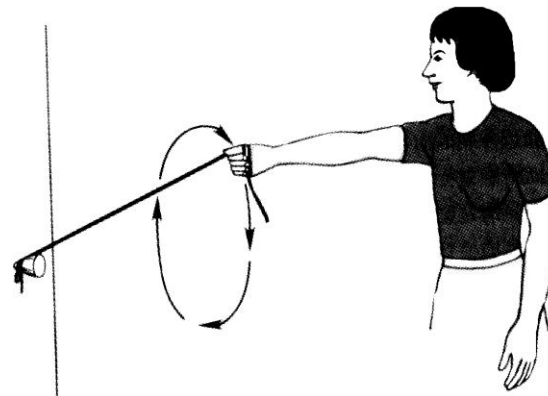
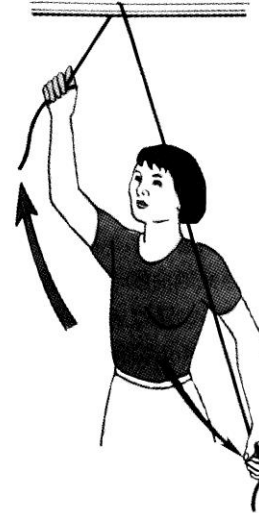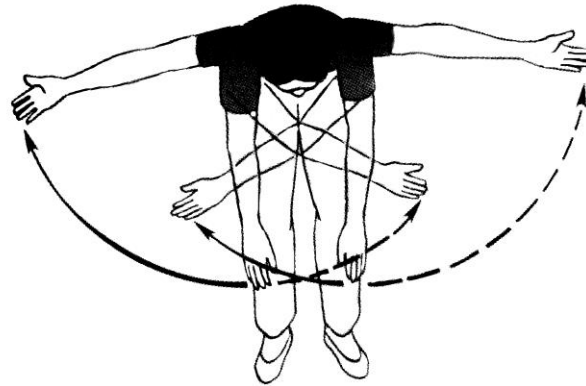
##### • 术后护理

##### - 功能锻炼

- 术后当天，每隔2h手指屈伸练习
- 术后24h练习伸指、握拳，以活动腕关节
- 术后2~3天练习前臂伸屈动作，屈肘、屈腕
- 术后4~5天用患肢手摸同侧耳和对侧肩，进行小范围肩关节训练
- 术后5~7天可锻炼抬高患侧上肢
- 术后10~12天后，上臂的全范围关节活动



## 第二节 乳腺癌



## 第二节 乳腺癌

### ❖ 护理

#### ■ 护理措施

##### • 健康教育

- 保护患侧上肢
- 避孕：术后5年内避免妊娠
- 定期复查
- 坚持乳房自我检查

# 思考题

- ❖ 女性，30岁，初产妇，产后30天。左侧乳房胀痛，局部皮肤红、发热，触诊局部有稍硬肿块，有压痛，测体温 $38.5^{\circ}\text{C}$ 。
- ❖ 请问：①病人目前出现何种问题？②应如何处理？

# 思考题

- ❖ 女性，46岁，商店售货员，文化初中，发现右乳房外上象限肿块，直径3cm，质硬，表面凹凸不平，能推动，腋窝淋巴结不肿大，临床诊断为乳癌，准备行乳癌根治术。术前病人闷闷不乐、失眠、食欲不振，护士和病人谈话中了解到病人对预后很担忧
- ❖ 请问：①根据病人的反应，请作出这一健康问题的护理诊断，并提出护理措施。②在病人出院时，关于术侧上肢护理和防止复发方面应做哪些指导？

